

## **Listerioza – niebezpieczna choroba zakaźna. Listeriozowe zapalenie opon mózgowo-rdzeniowych – opis przypadku**

Listeriosis – a dangerous, contagious disease.  
Meningitis caused by *Listeria monocytogenes* – case report

Sabina Godziszewska, Ewa Musioł, Izabela Duda

Katedra i Klinika Anestezjologii i Intensywnej Terapii Wydział Lekarski w Katowicach  
Śląskiego Uniwersytetu Medycznego w Katowicach

### STRESZCZENIE

*Listeria monocytogenes* (*L. monocytogenes*) – wewnątrzkomórkowa Gram-dodatnia bakteria z rodziny *Corynebacteriaceae* – jest czynnikiem patogenetycznym listeriozy. Do zakażenia tym drobnoustrojem najczęściej dochodzi drogą pokarmową. W większości przypadków schorzenie ma charakter samoograniczający się, może jednak występować też w formie posocznicy, zakażenia układu nerwowego, lokalnych ropni bądź zakażenia przewodu pokarmowego. Neuroinfekcje wywoływane przez *L. monocytogenes* to przede wszystkim: zapalenie opon mózgowo-rdzeniowych, zapalenie mózgu, ropnie mózgu. Istotnym elementem patogenезы listeriozy jest przynależność do grupy osób podwyższonego ryzyka, do których zalicza się m.in. osoby o osłabionej odporności, niemowlęta oraz kobiety w ciąży, u których zakażenie może doprowadzić do poronienia.

Opisaliśmy przypadek 55-letniej kobiety przyjętej na Oddział Intensywnej Terapii Centralnego Szpitala Klinicznego w Katowicach-Ligocie z podejrzeniem zapalenia mózgu i sepsy o nieznaną etiologię. Stan pacjentki był ciężki, konieczne były intubacja i wentylacja respiratorem. W trakcie hospitalizacji wykonano nakłucie lędźwiowe w celu przeprowadzenia badania płynu mózgowo-rdzeniowego (PMR). Wynik posiewu PMR ukierunkował dalszy tok postępowania terapeutycznego na zwalczenie infekcji *L. monocytogenes* przez zastosowanie celowanej antybiotykoterapii. W 6. dobie leczenia pacjentka została ekstubowana. Podczas pobytu na oddziale obserwowano sukcesywny spadek parametrów stanu zapalnego. Przedstawiony przypadek obrazuje proces diagnostyczny oraz trudności, przed jakimi staje lekarz w przypadku pacjenta z listeriozowym zapaleniem opon mózgowo-rdzeniowych.

#### SŁOWA KLUCZOWE

listerioza, *Listeria monocytogenes*, zapalenie opon mózgowo-rdzeniowych, neuroinfekcja

Received: 26.10.2014

Revised: 02.11.2014

Accepted: 11.12.2014

Published online: 01.07.2015

Adres do korespondencji: Lek. Sabina Godziszewska, Katedra i Klinika Anestezjologii i Intensywnej Terapii Wydział Lekarski w Katowicach Śląskiego Uniwersytetu Medycznego w Katowicach, ul. Medyków 14, 40-752 Katowice, tel. +48 605 496 617, e-mail: sabina5559@wp.pl

Copyright © Śląski Uniwersytet Medyczny w Katowicach  
www.annales.sum.edu.pl

## ABSTRACT

*Listeria monocytogenes* – intracellular Gram-positive bacterium of the *Corynebacteriaceae* family, is a pathogenic factor of listeriosis. Infection caused by this organism most commonly occurs by ingestion.

In most cases, the disease is self-limiting, but may also occur in the form of sepsis, infections of the nervous system, local abscesses or infections of the gastrointestinal tract.

Neuroinfections caused by *L. monocytogenes* are: meningitis, encephalitis and brain abscesses. An important component of listeriosis pathogenesis is to belong to a high-risk group of listeriosis which include, i.a. persons with weakened immune systems, infants, and pregnant women in whom the infection can lead to the miscarriages.

We describe the case of 55-year-old woman admitted to the Intensive Care Unit in the Central Clinical Hospital in Katowice-Ligota with suspected encephalitis and sepsis of unknown etiology. On admission, the patient's condition was severe, she required intubation and ventilation by a respirator. During hospitalization, the doctors performed a lumbar puncture to examine the cerebrospinal fluid. The result of microbiological CSF examination directed a further course of therapeutic treatment to eradicate the infection of *L. monocytogenes* by antibiotic therapy. On the sixth day of treatment the patient was extubated. A gradual decrease in inflammatory parameters was observed during the patient's stay in the ICU. This case illustrates the diagnostic process and the difficulties faced by the doctor treating the patient with meningitis caused by *Listeria monocytogenes*.

## KEY WORDS

listeriosis, *Listeria monocytogenes*, meningitis, neuroinfection

## WPROWADZENIE

Listerioza jest rzadką zakaźną chorobą odzwierzęcą wywoływaną przez bakterię *Listeria monocytogenes* (*L. monocytogenes*) – powszechnie spotykaną w środowisku człowieka. Mimo częstego występowania pałeczek *Listeria* w środowisku naturalnym [1], zakażenia wywoływane przez te patogeny są rzadkie i dotyczą głównie kobiet w ciąży, noworodków, osób starszych i pacjentów z obniżoną odpornością [2].

Do zakażenia dochodzi najczęściej drogą pokarmową przez spożycie zanieczyszczonej żywności (wyjątkiem jest przekazanie pałeczek przez łożysko lub w trakcie porodu przez zainfekowany kanał rodny).

*Listeria monocytogenes* po przedostaniu się do wnętrza organizmu i namnożeniu – rozprzestrzenia się do krwi (bakteriemia), prowadząc do rozwoju uogólnionego zakażenia, inwazji mózgu lub – w przypadku kobiet ciężarnych – łożyska i płodu [3].

Objawy choroby mogą wystąpić w okresie od 2 do 70 dni od zakażenia. Są one najczęściej niecharakterystyczne, takie jak: ból stawów, ból głowy, umiarkowana biegunka, gorączka, inne objawy żołądkowe, a także senność [4]. U większości dorosłych osób ze sprawnym układem odpornościowym objawy są zazwyczaj lekkie, a schorzenie ma charakter samoograniczający się [5].

U kobiet ciężarnych zakażonych pałeczkami *L. monocytogenes* najczęściej rozwija się bakteriemia, która często po porodzie ustępuje samoistnie [6]. Choroba matki może nie dawać żadnych symptomów albo przebiegać łagodnie – w pierwszej fazie zakażenia z nieswoistymi objawami grypopodobnymi: wysoką gorączką (między 38,2° a 41,2°C), bólem głowy,

dreszczami, bólem gardła, biegunką czy zapaleniem miedniczek nerkowych [2].

Zakażenie wewnątrzmaciczne często prowadzi do niepłodności, uszkodzenia lub obumarcia płodu, spontanicznych poronień, porodu przedwczesnego i wad rozwojowych noworodków.

Konsekwencją zakażenia przezłożyskowego spowodowanego bakterią u matki może być również ciężka postać listeriozy wrodzonej, kiedy to u noworodka stwierdza się m.in. powiększenie wątroby i śledziony, niewydolność wielonarządową i zapalenie płuc.

Z kolei u przeżywających noworodków zakażonych wskutek kontaktu z *L. monocytogenes* podczas porodu, w ciągu pierwszych 2 tygodni życia zwykle rozwija się zapalenie opon mózgowo-rdzeniowych wraz z posocznica, których następstwem jest opóźnienie rozwoju dziecka [3].

Szacuje się, że neuroinfekcja występuje u 28–79% osób dorosłych i do 44% noworodków z inwazyjną postacią zakażenia [7,8]. Szczególnie duże powinowactwo obejmuje pień mózgu i opony mózgowie. Dlatego też najczęściej rozwija się zapalenie opon mózgowych bądź posocznica, w przebiegu której może być zaatakowany ośrodkowy układ nerwowy (OUN).

Zakażenie OUN może powodować wystąpienie jednej z dwóch form zapalenia opon mózgowo-rdzeniowych i mózgu [9]. Pierwsza z nich to tzw. zapalenie podostre, objawiające się wcześniej – po kilku dniach od zakażenia – podwyższoną temperaturą ciała, bólami głowy i sztywnością karku [10]. Druga, cięższa postać choroby, przebiega jako zapalenie tyłomózgowia z bólem głowy, nudnościami i wymiotami, a także występującą u większości chorych podwyższoną tem-

peraturą ciała. W dalszym przebiegu obserwuje się uszkodzenie nerwów czaszkowych oraz zaburzenia funkcji mózdzku, które mogą nie ustąpić mimo leczenia. Często zmianom w OUN towarzyszą zaburzenia psychiczne, a u około 25% pacjentów występują ataki padaczkowe. Może też dojść do zapalenia oka, wsierdza i skóry. W 10% przypadków zapalenia OUN stwierdza się obecność mikroropni w międzymózgowiu i mózdzku [11]. Zakażenie OUN w 50% przypadków przyczynia się do zejścia śmiertelnego.

## OPIS PRZYPADKU

Pacjentka 55-letnia (J.S. Nr Księgi Głównej 14-9386) została przekazana na Oddział Intensywnej Terapii CSK w Katowicach-Ligocie (OIT CSK) z Oddziału Neurologii Szpitala PZZOZ w Czeladzi w sierpniu 2014 r. z powodu ostrej niewydolności oddechowej i śpiączki mózgowej w przebiegu zapalenia mózgu i sepsy. Powodem przyjęcia do szpitala były utrzymujące się stany gorączkowe, wymioty i uporczywe bóle głowy. W szpitalu w Czeladzi pacjentka przebywała 2 doby. Pomimo stosowanego leczenia stan pogarszał się – narastały ilościowe i jakościowe zaburzenia świadomości, obserwowano patologiczny tor oddychania – oddech Cheyne’a-Stokesa, wystąpił napad padaczkowy uogólniony. Z tego powodu wymagała

zaintubowania i sedacji. Z uwagi na ogólny stan i narastające objawy obrzęku mózgu odstąpiono od wykonania nakłucia lędźwiowego i przekazano chorą na OIT CSK w celu dalszego leczenia.

Przy przyjęciu pacjentka w stanie ciężkim, niewydolna oddechowo, sedowana Tiopentalem i Midanium, z szybko narastającymi objawami obrzęku mózgu. Rozpoczęto monitorowanie podstawowych funkcji życiowych, kontynuowano wentylację mechaniczną w trybie SIMV z FiO<sub>2</sub> 0,4, założono wkłucie centralne do żyły podobojczykowej lewej oraz kaniulę dotętniczą do tętnicy promieniowej prawej, podłączono IBP. W badaniu fizykalnym ASM około 90/min, RR 140/90 mmHg, SaO<sub>2</sub> 96% przy wentylacji mechanicznej respiratorem, brzuch miękki, perystaltyka pojedyncza. Pobrano materiał – krew i mocz – do badań laboratoryjnych i mikrobiologicznych, wykonano RTG klatki piersiowej.

Wyniki badań laboratoryjnych w dniu przyjęcia i na początku hospitalizacji przedstawiono w tabeli I.

W RTG klatki piersiowej i USG jamy brzusznej – brak odchyień od stanu prawidłowego.

Włączono leczenie empiryczne – płynoterapię, leki przeciwobrzękowe (Mannitol iv, Furosemid iv), gastroprotekcyjne (Controloc iv), sedację (Sopodorm, Tiopental, Perfalgan, Pyralgina w razie gorączki), leczenie przeciwzakrzepowe (Fraxiparine sc), lek przeciwwirusowy (Acyclovir) i antybiotyk o szerokim spektrum działania (Biotraxon iv).

**Tabela I.** Badania laboratoryjne na początku hospitalizacji  
**Table I.** Laboratory tests results at beginning of hospitalization

Parametr	Wynik badania
Morfologia	Hct 40,0%, Hb 13,5 g/dl, RBC 4,92 mln/ul, WBC 10,82 K/ul, PLT 174 K/ul, MCV 81,3 fL, MCH 27,4 pg, MCHC 33,8 g/dl
Rozmaz krwi obwodowej	neutrofile 8,86 K/ul (81,8%), limfocyty 0,95 K/ul (8,8%), monocyty 0,98 K/ul (9,1%), eozynofile 0,00 K/ul, bazofile 0,010 K/ul (0,010%)
Gazometria – krew tętnicza	pH 7,46, pO <sub>2</sub> 143 mmHg, SO <sub>2</sub> 100.5% pCO <sub>2</sub> 37 mmHg, całk. pO <sub>2</sub> 27,4 mmol/L, HCO <sub>3</sub> -act – 26,9 mmol/L, HCO <sub>3</sub> -st – 26,9 mmol/L, BE(B) – 2,5 mmol/L, BE(ecf) 2,5 mmol/L, O <sub>2</sub> SAT 99,3%
Jonogram	potas 2,8 mmol/l, sód 141 mmol/l, wapń całk. 8,4 mg/dl, magnez całk. 2,3 mg/dl, chlorki 102 mmol/l
Kreatynina	kreatynina 0,83 mg/dl
Koagulologia	INR 1,15, APTT – 29,9 s, PTP – 82%, PT 13 s, D-dimery 3062 ng/ml
Białko całkowite	6,5 g/dl
Albumina	3,6 g/dl
CRP	250 mg/l
Wskaźniki czynności wątroby	AlAT – 98 U/l, AspAT – 119 U/l, bilirubina całk. – 0,59 mg/dl
Glikemia	120 mg/dl
Badanie ogólne moczu	barwa – słomkowa, przejrz. – lekko mętny, c. wł. – 1,010 g/cm <sup>3</sup> , bilirub–ujemny, urobilinogen – nieob, ketony < 50 mg/dl, glukoza – ujemny, białko 75 mg/dl, pH – 7,0,
Osad moczu	nał. płaskie – dość liczne wpw, krwinki białe – od 4–7 wpw, krwinki czerwone świeże od 3–5 wpw

W drugim dniu hospitalizacji wykonano u pacjentki TK głowy z kontrastem – stwierdzono poszerzony układ komorowy nadnamiotowy, asymetryczny, nieprzemieszczony. Wokół rogów układu komorowego (głównie rogi potyliczne i czołowe) widoczne zlewne hipodensyjne obszary. Zmiany te mogłyby odpowiadać przesiekaniu płynu mózgowo-rdzeniowego. Wystąpiły niewielkie cechy obrzęku mózgu. Po dożylnym podaniu środka cieniującego nie można było wykluczyć zmian o charakterze zapalenia opon mózgowo-rdzeniowych. Ponadto TK głowy uwidoczniło poszerzenie stożka tętnicy podstawnej mózgu – podejrzenie tętniaka.

W drugim dniu pobytu na oddziale zlecono TK klatki piersiowej z uwagi na podejrzenie gruźlicy. Stwierdzono pojedynczy guzek płuca lewego, zatorowość płucną naczyń segmentowych górnopłatowych po stronie lewej. Nie zaobserwowano cech charakterystycznych dla gruźlicy płuc.

W badaniu fizykalnym w drugim dniu hospitalizacji u pacjentki pojawiły się dodatnie objawy oponowe, pacjentka została skonsultowana neurologicznie – wykonano punkcję lędźwiową, uzyskując płyn mózgowo-rdzeniowy (PMR) przejrzysty, wypływający pod normalnym ciśnieniem. Wykonano badanie ogólne PMR, posiew PMR i elektroforezę.

Całość obrazu klinicznego przemawiała za gruźliczym zapaleniem opon mózgowo-rdzeniowych. Odbędzie się konsultacja neurochirurgiczna oraz konsultacja telefoniczna z ośrodkiem leczenia gruźlicy. Zaproponowano schemat 4-lekowy – z uwagi na brak dostępności dwóch leków w szpitalu włączono do terapii Vankomycynę iv oraz Rifamazid do sondy. Zaplanowano zastosowanie po drugiej dobie antybiotykoterapii Dexavenu w dawce 3 x 4 mg iv. Wykonano badanie PCR płynu mózgowo-rdzeniowego – zabezpieczono materiał, rozpoczęto badanie bezpośrednie w kierunku prątków i hodowlę prątków. Dla wykluczenia gruźlicy pozapłucnej pobrano krew na TBC-QFE – Quantiferon Test.

Stan pacjentki pozostawał ciężki, była nieprzytomna, wydolna krążeniowo, ale niewydolna oddechowo. Stosowano wentylację mechaniczną respiratorem, monitorowanie poziomu sedacji w skali RASS, analgezję – niesteroidowymi lekami przeciwzapalnymi (NLPZ).

Czwarty dzień hospitalizacji okazał się momentem przełomowym w leczeniu – otrzymano wyniki badania posiewu PMR, z którego wyhodowano patogen *L. monocytogenes* – wrażliwy na Ampicylinę, Benzylpenicylinę i Meropenem (tab. II). Już w godzinach wieczornych u pacjentki zastosowano Ampicylinę iv. – docelowo 2,0 g 4 x dz., w leczeniu skojarzonym Ampicylina, Acyklovir, Gentamycyna, Streptomycyna i Rifamazid (leki przeciwgruźlicze zostały utrzy-

mane z uwagi na fakt, iż badania w kierunku TBC były w toku). W leczeniu listeriozy antybiotykiem z wyboru wydaje się Ampicylina, mimo obserwowanej niekiedy oporności na jej działanie [13]. Ampicylina dobrze penetruje do komórek gospodarza, nie zmieniając przy tym istotnie pH i stężenia, co zapewnia skuteczne działanie tego antybiotyku. Leukocytoza w czwartym dniu hospitalizacji utrzymywała się na poziomie 12,11 K/uł, natomiast poziom białka C-reaktywnego (*C-reactive protein* – CRP) – 57 mg/l – sukcesywnie obniżał się od przyjęcia na oddział. Telefonicznie odbyła się konsultacja z Oddziałem Chorób Zakaźnych w Chorzowie.

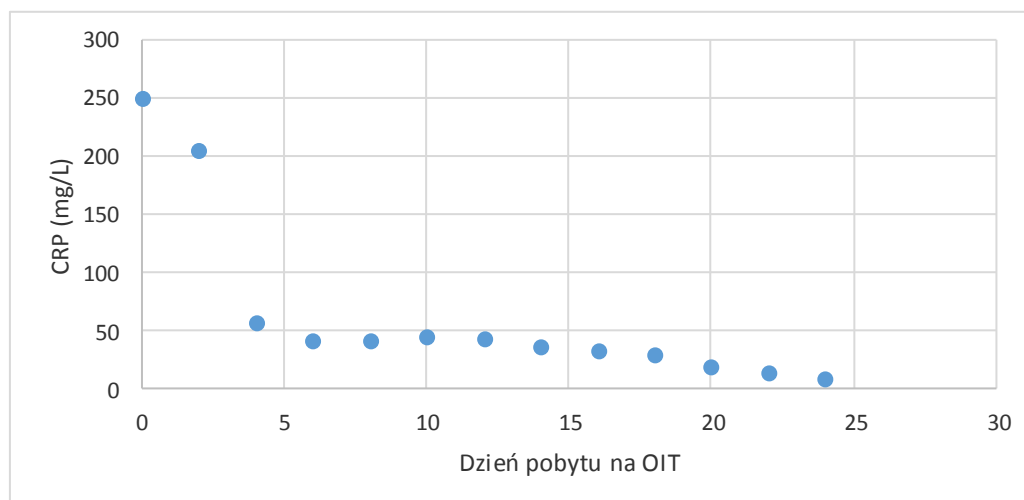
Tabela II. Badanie płynu mózgowo-rdzeniowego  
Table II. Cerebro-spinal fluid examination

Materiał diagnostyczny	Płyn mózgowo-rdzeniowy
Wynik badania	dodatni
Uwagi	grzybów nie wyhodowano
Identyfikacja	<i>Listeria monocytogenes</i>
Antybiogram – nazwa antybiotyku:	lekowrażliwość:
– Meropenem	S-0,125
– Benzylpenicylina	S-0,38
– Ampicylina	S-0,38
Elektroforeza PMR	badanie w toku

W kolejnym dniu pobytu – piąty dzień hospitalizacji – pacjentka odzyskała przytomność, logiczny kontakt, spełniała polecenia. Nadal jednak była niewydolna oddechowo – PSV FiO<sub>2</sub> – 0,3.

W szóstym dniu pobytu, po wykonaniu szeregu badań i ocenie stanu klinicznego, została ekstubowana – na oddechu własnym, ale pozostając na tlenoterapii biernej na masce z przepływem 5l/min. Kolejna doba pozwoliła na usunięcie sondy do żywienia pozajelitowego. Włączono leczenie hipotensyjne – Iporel i Enarenal. Ujemne wyniki badania Quantiferon Test pozwoliły wyłączyć z terapii leki przeciwgruźlicze. Dodatkowo posiewy z krwi – w warunkach beztlenowych wyhodowano *L. monocytogenes* – patogen wrażliwy na stosowaną dotychczas Ampicylinę. Parametry stanu zapalnego sukcesywnie obniżały się – WBC w trzynastym dniu pobytu wynosiły 10,84 K/uL, a CRP-37 mg/L.

Pacjentka gorączkowała aż do siedemnastego dnia leczenia na oddziale – stosowanym lekiem przeciwgorączkowym była Indometacyna (Perfalgan). W dwiętnastym dniu pobytu parametry stanu zapalnego wynosiły: CRP 20 mg/L, ale już bez leukocytozy WBC 9,21 K/uł. Rozkład wartości białka CRP w surowicy pacjentki podczas leczenia w OIT ilustruje rycina 1. Z uwagi na współistniejącą anemię do terapii włączono Hemofer prol. U pacjentki ponownie pobrano krew, mocz i PMR na badanie ogólne i posiew (tab. III). Wszystkie posiewy okazały się ujemne.



**Ryc. 1.** Wykres wartości CRP u leczonej pacjentki podczas pobytu na oddziale.  
**Fig. 1.** CRP values curve in treated patient during hospitalization.

**Tabela III.** Badania laboratoryjne na końcu hospitalizacji  
**Table III.** Laboratory tests results at end of hospitalization

Parametr	Wynik badania
Morfologia	Hct 29,4%, Hb 9,3 g/dl, RBC 3,32 mln/ul, WBC 9,21 K/ul, PLT 341 K/ul, MCV 88,6 fL, MCH 28,0 pg, MCHC 31,6 g/dl
Rozmaz krwi obwodowej	neutrofile 8,310 K/ul (76,6%), limfocyty 1,710 K/ul (15,8%), monocyty 0,770 K/ul (7,1%), eozynofile 0,030 K/ul (0,030%), bazofile 0,020 K/ul (0,2%)
Jonogram	potas 4,3 mmol/l, sód 139 mmol/l, wapń całkow. 8,2 mg/dl, magnez całkow. 2,0 mg/dl
Kreatynina	kreatynina 0,53 mg/dl
Koagulologia	INR 0,9, APTT – 28,9 s, PTP – 85%, PT 13 s, D-dimery 320 ng/ml
Białko całkowite	6,6 g/dl
Albumina	3,9 g/dl
CRP	9 mg/l
Wskaźniki czynności wątroby	AlAT – 25 U/l, AspAT – 25 U/l, bilirubina całkow. – 0,4 mg/dl
Glikemia	105 mg/dl
Badanie ogólne moczu	barwa – żółta, przejrz. – klarowny, c. wł. – 1,010 g/cm <sup>3</sup> , bilirub – ujemny, urobilinogen – nieob., ketony – ujemny, glukoza – ujemny, białko – ujemny, pH – 8,0
Osad moczu	nabl. płaskie – pojedyncze w preparacie, krwinki białe – od 0 do 2 wpw, krwinki czerwone świeże od 0 do 2 wpw, nieliczne fosforany bezpostaciowe
Posiew krwi	ujemny
Posiew moczu	ujemny

W dziewiętnastym dniu leczenia u pacjentki pojawiła się reakcja nadwrażliwości po dożylnym podaniu Ampicyliny w postaci osutki skórnej na przedramionach i klatce piersiowej. Nastąpiła modyfikacja leczenia polegająca na odstawieniu Ampicyliny i wprowadzeniu Klacidu 500 mg 2 x 1 dożylnie.

W dwudziestej drugiej dobie pobytu po rekonsultacji neurologicznej oraz wykonaniu kontrolnych badań laboratoryjnych pacjentkę w stanie ogólnym dobrym wypisano do domu, z zaleceniem wykonania MRI głowy za około 1 miesiąc oraz kontroli morfologii po około 7 dniach. Chorą pouczono o konieczności

zażywania antybiotyku w formie doustnej przez około 10 dni pod osłoną probiotyku.

## OMÓWIENIE

Opisany przez nas przypadek pokazuje, jak trudny może być proces diagnostyki i leczenia listeriozowego zapalenia opon mózgowo-rdzeniowych. O niekiedy dramatycznym przebiegu choroby świadczy – jak tutaj – konieczność leczenia pacjentów w OIT w ośrodku

referencyjnym. Jedynie postawienie trafego rozpoznania i efektywna terapia pozwalają osiągać pozytywne wyniki.

Obecnie zarówno w Europie, jak i w Polsce notuje się systematyczny wzrost liczby zakażeń *L. monocytogenes* występujących w postaci sporadycznych zachorowań czy też ognisk epidemicznych, w tym o zasięgu międzynarodowym [6].

*Listeria monocytogenes* występuje powszechnie w środowisku, zanieczyszczając glebę, wodę i rośliny, ponadto nosicielami tego zarazka jest ponad 40 gatunków zwierząt domowych i dzikich. Stwarza to ogromną możliwość transmisji patogenu wieloma drogami wśród zwierząt, pomiędzy zwierzętami i człowiekiem, a także w populacji ludzkiej [13]. Patogen z łatwością rozwija się nawet na przedmiotach codziennego użytku. Ponadto pałeczki występują w organizmie człowieka, zasiedlając głównie przewód pokarmowy – ok. 5% populacji ludzkiej to bezobjawowi nosiciele.

Wrotami zakażenia są dla człowieka przewód pokarmowy, uszkodzona skóra, błony śluzowe układu oddechowego oraz spojówki. Istnieje możliwość zakażenia płodu poprzez łożysko. Odporność na warunki środowiskowe oraz zdolność do wzrostu w niskiej temperaturze sprawiają, że to właśnie nieodpowiednio przetworzona i przechowywana żywność stanowi najczęściej źródło zakażenia: mleko i przetwory mleczne, sery miękkie i pleśniowe, surowe mięso i jarzyny, owoce morza, mrożonki, wyroby garmażeryjne, produkty poddane złej obróbce technologicznej, niekiedy próżniowo pakowane wędliny [14].

Mimo powszechności *L. monocytogenes* w środowisku człowieka zapadalność na listeriozę pozostaje niska. Zachorowanie obejmuje z reguły osoby zaliczane do tzw. grup podwyższonego ryzyka, w tym osoby o osłabionej odporności na skutek choroby lub przyjmowanych leków (np. pacjenci z chorobą nowotworową lub po przeszczepach, przyjmujący leki immunosupresyjne), a także kobiety ciężarne [15]. Ryzyko zachorowania jest 17-krotnie wyższe u kobiet w ciąży. Dostępne dane wykazują, że chorzy na AIDS rzadziej ulegają zakażeniom *L. monocytogenes* niż pozostałe osoby ze wspomnianych grup ryzyka. Ma to najprawdopodobniej związek ze stosowaniem u nich kotrimoksazolu, który prowadzi do niemal całkowitej eliminacji pałeczek z przewodu pokarmowego. Mimo tych danych zachorowalność na listeriozę wśród chorych z AIDS jest 100–200 razy większa niż w populacji ogólnej.

Jednym z najważniejszych czynników predysponujących do wystąpienia listeriozy jest podeszły wiek [16]. U osób powyżej 65 roku życia *L. monocytogenes* jest czynnikiem etiologicznym ponad 9% bakteryjnych zapaleń OUN [17]. U osób po 70. roku życia ryzyko zachorowania wzrasta 3-krotnie. Bardzo ważnym i jednocześnie niezależnym czynnikiem ryzyka choroby jest alkoholizm, który może być istotny ze względu na powszechność występowania [18].

W opisanym przez nas przypadku klinicznym postawienie rozpoznania pośrednio utrudniał fakt, iż pacjentka nie należała do grup ryzyka zachorowania na listeriozę i trudniej było lekarzom podejrzewać właśnie taką etiologię zakażenia. Czynniki sprzyjające powodzeniu terapii były u chorej brak ciężkich chorób współistniejących oraz zdrowy tryb życia przed hospitalizacją – niewystępowanie nałogów jak alkoholizm czy nikotynizm.

Zapadalność na listeriozę w Polsce ogółem wynosi 0,09/100 tys. [19]. Liczba ta – niewielka w skali państwa – może być skutkiem niedostatecznego rozpoznawania lub niskiej zgłaszalności leczonych przypadków [20]. Zapadalność na bakteryjne zapalenie opon mózgowo-rdzeniowych wynosi w Polsce 2,83/100 tys. [21].

Przypadek opisaney przez nas pacjentki – fakt jej przeżycia i osiągnięty poziom funkcjonowania po wypisaniu z OIT – można uważać za sukces terapeutyczny, osiągnięty mimo różnorodnych trudności podczas leczenia, dzięki wczesnemu ustaleniu etiologii zakażenia i zastosowaniu skutecznej antybiotykoterapii.

## WNIOSKI

1. Przebieg listeriozy prawie zawsze jest skąpoobjawowy, a jej diagnostyka trudna. U części pacjentów choroba może mieć dramatyczny przebieg, z koniecznością leczenia w OIT.
2. Należy uświadamiać lekarzom możliwość występowania zakażeń *L. monocytogenes*. Każdy pacjent z objawami zapalenia opon mózgowo-rdzeniowych, z brakiem reakcji na standardowe leczenie, powinien być diagnozowany w kierunku listeriozy.
3. Warto edukować pacjentów w zakresie ewentualnej zmiany nieprawidłowych nawyków żywieniowych i higieny przyrządzania posiłków.

## PIŚMIENNICTWO

1. Tappero J., Schuchat A., Deaver K., Mascola L., Wenger J. Reduction in the incidence of human listeriosis in the United States. Effectiveness of prevention efforts? The Listeriosis Study Group. *JAMA* 1995; 273: 1118–1122.
2. Mylonakis E., Paliou M., Hohmann E., Calderwood S., Wing E. Listeriosis during pregnancy: a case series and review of 222 cases. *Medicine (Baltimore)* 2002; 81: 260–269.
3. <http://www.forum.mikrobiologii.pl/viewtopic.php?f=37&t=490>, dostęp z dn. 25.10.2014.
4. Abram M., Schüter D., Vuckovic D., Wraber B., Doric M., Deckert M. Murine model of pregnancy-associated *Listeria monocytogenes* infection. Review. *FEMS Immun. Med. Microbiol.* 2003; 35: 177–182.
5. Bortolussi R. Listeriosis: a primer. *CMAJ* 2008; 7: 179: 795–797.

6. Kolakowska A., Madajczak G. Pałeczki *Listeria monocytogenes* w zakażeniach ludzi. *Prz. Epidemiol.* 2011; 65: 57–62.
7. Drevets D., Leenen P., Greenfield R. Invasion of the central nervous system by intracellular bacteria. *Clin. Microbiol. Rev.* 2004; 17: 323–347.
8. Clauss H., Lorber B. Central Nervous System Infection with *Listeria monocytogenes*. *Curr. Infect. Dis. Rep.* 2008; 10: 300–306.
9. Lorber B. Listeriosis. *Clin. Infect. Dis.* 1997; 24: 1–11.
10. Skogberg K., Syrjanen J., Jahkola M. i wsp. Clinical presentation and outcome of listeriosis in patients with and without immunosuppressive therapy. *Clin. Infect. Dis.* 1992; 14: 815–821.
11. Chodorowska M., Kuklińska D. Czynniki wirulencji *Listeria monocytogenes* oraz patogeneza, obraz kliniczny i antybiotykoterapia listeriozy. *Post. Mikrobiol.* 2002; 41: 37–49.
12. Benschushan A., Tsafirir A., Arbel R., Rahav G., Ariel I., Rojansky N. *Listeria* infection during pregnancy: a 10 year experience. *Isr. Med. Assoc. J.* 2002; 4: 776–780.
13. Roberts A., Wiedemann M. Pathogen, host and environmental factors contributing to the pathogenesis of listeriosis. *Cell. Mol. Life Sci.* 2003; 60: 904–918.
14. Jensen N., Aarestrup F., Jensen J., Wegener H. *Listeria monocytogenes* in bovine mastitis. Possible implication for human health. *Int. J. Food Microbiol.* 1996; 32: 209–216.
15. Doganay M. Listeriosis: clinical presentation. Review. *FEMS Immun. Med. Microbiol.* 2003; 35: 173–175.
16. Bula C., Bille J., Glauser M. An epidemic of food born listeriosis in western Switzerland: Description of 57 cases involving adults. *Clin. Infect. Dis.* 1995; 20: 66–72.
17. Cabellos C., Verdaguer R., Olmo M. i wsp. Community-acquired bacterial meningitis in elderly patients: experience over 30 years. *Medicine* 2009; 88: 115–119.
18. Weisfelt M., de Gans J., van der Ende A., van de Beek D. Community-acquired bacterial meningitis in alcoholic patients. [www.ncbi.nlm.nih.gov](http://www.ncbi.nlm.nih.gov), 2010.
19. Czarkowski M., Cielabak E., Kondej B. i wsp. Choroby zakaźne i zatrucia w Polsce w 2009 roku. *Narodowy Instytut Zdrowia Publicznego* 2010, s. 34.
20. <http://www.medonet.pl/dolegliwosci,dolegliwosci-profil,1696443,1,listerioza,index.html>, dostęp z dnia 26.10.2014.
21. Łankiewicz A., Polkowska A., Chrześcińska I., Kicman-Gawłowska A., Stefanoff P. Zapalenia opon mózgowo-rdzeniowych i zapalenia mózgu w Polsce w 2007 roku. *Prz. Epidemiol.* 2009; 63: 199–202.